PEMERIKSAAN FISIK HEAD TO TOE

Faida Annisa, S.Kep.Ns., MNS

Meli Diana, S.Kep.Ns., M.Kes

Kusuma Wijaya Ridi Putra, S.Kep.Ns., MNS

AKADEMI KEPERAWATAN KERTA CENDEKIA SIDOARJO

PEMERIKSAAN FISIK HEAD TO TOE

Faida Annisa, S.Kep.Ns., MNS
Meli Diana, S.Kep.Ns., M.Kes
Kusuma Wijaya Ridi Putra, S.Kep.Ns., MNS

AKADEMI KEPERAWATAN KERTA CENDEKIA SIDOARJO

ISBN 978-623-90450-8-1

9 786239 045081

Faida Annisa, S.Kep.Ns., MNS; Meli Diana, S.Kep.Ns., M.Kes; Kusuma Wijaya Ridi Putra, S.Kep.Ns., MNS

Pemeriksaan Fisik Head to Toe

Editor : Kusuma Wijaya Ridi Putra, S.Kep.Ns., MNS

Desain Sampul : Sofi Nur Rahman

Setting & Layout Isi : Kusuma Wijaya Ridi Putra, S.Kep.Ns., MNS

Diterbitkan dan di cetak oleh Akademi Keperawatan Kerta Cendekia Sidoarjo

Jalan Lingkar Timur, Rangkah Kidul, Sidoarjo, Jawa Timur – 61234

Telp. (031) 8961496, Fax. (031) 8961497

Email: akper.kertacendekia@gmail.com

Cetakan Pertama: 28 Desember 2016

ISBN : 978-623-90450-8-1

© 2016. Hak Cipta Dilindungi Undang-undang.

Dilarang mengutip atau memperbanyak sebagian atau seluruh isi buku ini

TANPA IZIN TERTULIS dari penerbit.

KATA PENGANTAR

Assalamualaikum Warohmatullah Wabarokatuh

Puji Syukur Kehadirat Allah SWT karena dengan waktu yang telah diberikan oleh-Nya dapat memberikan kesempatan kepada kami dalam menyelesaikan buku tentang "Pemeriksaan Fisik *Head to Toe*". Buku ini disusun dengan harapan dapat dijadikan sebagai pedoman dan mempermudah mahasiswa kesehatan, terutama keperawatan, dalam mempelajari pemeriksaan fisik yang menggunakan sistem pengenalan *head to toe*.

Dalam kesempatan ini penulis ingin menyampaikan banyak terima kasih kepada seluruh pihak yang telah berpartisipasi dalam penyusunan buku ini sehingga dapat selesai dengan baik. Sebagai bekal perbaikan, penulis berharap adanya kritik dan saran dari pembaca demi kesempurnaan buku panduan ini.

Wassalamualaikum Warohmatullah Wabarokatuh

DAFTAR ISI

KATA PENGANTAR iii
DAFTAR ISI iv

PENDAHULUAN 1
Tujuan Instruksional Umum 1
Tujuan Instruksional Khusus 1
Materi 1
Alat dan Bahan 1

PEMERIKSAAN KEPALA DAN LEHER 3
Pemeriksaan Kepala 3
Pemeriksaan Mata 3
Pemeriksaan Telinga 4
Pemeriksaan Hidung 5
Pemeriksaan Mulut 6
Pemeriksaan Leher 6

PEMERIKSAAN INTEGUMEN DAN KUKU 8

PEMERIKSAAN THORAX 9
Pemeriksaan Paru 9
Pemeriksaan Precordium 13
Pemeriksaan Ketiak dan Payudara 15

PEMERIKSAAN ABDOMEN 16

PEMERIKSAAN MUSKULOSKELETAL 20

PEMERIKSAAN NEUROLOGIS 22
Pemeriksaan Tingkat Kesadaran 22
Pemeriksaan Nervus Cranialis 24
Pemeriksaan Refleks Fisiologis 25
Pemeriksaan Refleks Patologis 26

PEMERIKSAAN GENETALIA DAN ANUS 28

DAFTAR PUSTAKA 31

PENDAHULUAN

I. TUJUAN INSTRUKSIONAL UMUM

Melalui pengalaman belajar di laboratorium, mahasiswa mampu melakukan pemeriksaan fisik pada pasien dengan cara sistematis dan benar, sehingga dapat menegakkan diagnosa dan memberikan intervensi serta implementasi keperawatan dengan benar dan tepat.

II. TUJUAN INSTRUKSIONAL KHUSUS

Setelah mengikuti proses belajar di laboratorium mahasiswa mampu :

1. Mengkomunikasikan kepada pasien tentang maksud dan tujuan dilakukan pemeriksaan fisik dengan jelas
2. Menyiapkan lingkungan yang nyaman dan aman bagi pasien selama dilakukan pemeriksaan
3. Menyiapkan alat-alat yang sesuai dengan kebutuhan pemeriksaan
4. Mengatur posisi yang sesuai dengan kebutuhan dalam pemeriksaan
5. Melakukan anamnesa kepada pasien untuk mengarahkan pemeriksaan fisik yang penting (sesuai dengan keluhan)
6. Memilih dan menggunakan teknik yang sesuai untuk pemeriksaan yang dilakukan
7. Melakukan pencatatan/pendokumentasian hasil pemeriksaan yang telah dilakukan

III. MATERI

Tahapan pemeriksaan fisik

1. Pemeriksaan Kepala dan Leher
2. Pemeriksaan Thoraks
3. Pemeriksaan Abdomen
4. Pemeriksaan Muskuloskeletal
5. Pemeriksaan Neurologis
   a. Pemeriksaan Reflek Fisiologis
   b. Pemeriksaan Reflek Patologis
6. Pemeriksaan Genetalia

IV. ALAT DAN BAHAN

1. Status pasien
2. Alat tulis dan buku catatan perawat
3. Meja dorong atau baki

4. Alat-alat (sesuai kebutuhan pemeriksaan) :

1. Stetoskop
2. Jam tangan
3. Kasa / kapas
4. Lampu kepala
5. Lampu senter
6. Optalmoskop
7. Otoskop
8. Spekulum vagina
9. Spatula / forsep swap
10. Tonometri
11. Metelin
12. Garpu tala
13. Spekulum hidung
14. Snellen card
15. Spatel lidah
16. Kaca laring
17. Pinset anatomi
18. Pinset chirurgi
19. Sarung tangan
20. Bengkok
21. Timbangan berat badan
22. Reflek hammer
23. Botol 3 buah
24. Sketsel
25. Jelly / vaseline (pelumas)
26. Kertas tissue

PEMERIKSAAN KEPALA DAN LEHER

1. Jelaskan pada pasien maksud dan tujuan tindakan yang akan dilakukan
2. Dekatkan alat-alat yang dibutuhkan sesuai dengan pemeriksaan. Jangan lupa *universal precaution*!
3. Pastikan lingkungan sekitar pasien aman dan pasien merasa nyaman
4. Posisi pasien sebaiknya duduk, kepala tegak lurus
5. Catat hasil pemeriksaan dengan jelas dan tepat

A. Pemeriksaan Kepala

Inspeksi

1. Bentuk kepala (bulat / lonjong / benjol, besar / kecil, simetris / tidak)
2. Posisi kepala terhadap tubuh (tegak lurus dan digaris tengah tubuh / tidak)
3. Kulit kepala (ada luka / tidak, bersih / kotor, berbau / tidak, ada ketombe / tidak, ada kutu / tidak)
4. Rambut pasien
   a. Penyebaran / pertumbuhan (rata / tidak)
   b. Keadaan rambut (rontok, pecah-pecah, kusam)
   c. Warna rambut (hitam, merah, beruban, atau menggunakan cat rambut)
   d. Bau rambut (berbau / tidak). Bila berbau apa penyebabnya.
5. Wajah pasien
   a. Warna kulit wajah (pucat, kemerahan, kebiruan)
   b. Struktur wajah (simetris / tidak, ada luka / tidak, ada ruam dan pembengkakan / tidak, ada kesan sembab / tidak, ada kelumpuhan otot-otot fasialis / tidak)

Palpasi

1. Ubun-ubun (datar / cekung / cembung)
2. Raba dan rasakan (ada / tidak) : nyeri tekan, benjolan, tumor
3. Palpasi apakah ubun-ubun sudah menutup / belum

B. Pemeriksaan Mata

Inspeksi dan Palpasi

1. Kelengkapan dan kesimetrisan mata pasien (lengkap / tidak, simetris / tidak)
2. Alis mata dan bulu mata : pertumbuhan (lebat / rontok), posisi (simetris / tidak)
3. Kelopak mata (ada / tidak) : lesi, edema, peradangan, benjolan, ptosis
4. Tarik kelopak mata bagian bawah dan amati konjungtiva (pucat / tidak), sklera (kuning / tidak), dan adakah peradangan pada konjungtiva (warna kemerahan)

5. Pupil : bagaimana reflek pupil terhadap cahaya (baik / tidak), besar pupil kanan-kiri (sama / tidak), pupil mengecil / melebar
6. Kornea dan iris : peradangan (ada / tidak), bagaimana gerakan bola mata (normal / tidak)
7. Lakukan test ketajaman penglihatan. Periksa visus Okuli Dekstra (OD) dan Okuli Sinistra (OS)
   - Dengan grafik alfabet Snellen di jarak 5 – 6 meter. 5/5 atau 6/6 = normal
   - 1/ 60 = (Normal) Mampu melihat dengan hitung jari
   - 1/300 = (Normal) Mampu melihat dengan lambaian tangan
   - 1/ ~ = (Normal) Mampu melihat gelap dan terang
   - 0 = Tidak mampu melihat
8. Ukur tekanan bola mata pasien dengan menggunakan tonometer. Nilai normal tekanan intra okuli 11 – 21 mmHg (rata – rata 16 ± 2,5 mmHg)

C. Pemeriksaan Telinga

Inspeksi dan palpasi

1. Telinga : bentuk (simetris / tidak), ukuran (lebar / sedang / kecil), nyeri (ada / tidak)
2. Lubang telinga, kalau perlu gunakan otoskop (periksa ada / tidak) : serumen, benda asing, perdarahan
3. Membran telinga (utuh / tidak)
4. Kalau perlu lakukan test ketajaman pendengaran. Periksa telinga kanan dan kiri
   - Dengan bisikan pada jarak 4,5 – 6 m dalam ruang kedap suara.
   - Dengan arloji dengan jarak 30 cm
   - Dengan garpu tala:

Pemeriksaan Rinne:

Pemeriksaan Rinne merupakan pemeriksaan pendengaran menggunakan garpu tala untuk membandingkan hantaran melalui udara dan hantaran melalui tulang pada telinga yang diperiksa.

Vibrasikan garpu tala, letakkan garpu tala pada mastoid kanan pasien, anjurkan pasien untuk memberi tahu sewaktu tidak merasakan getaran lagi. Angkat garpu tala dan pegang di depan telinga kanan pasien, anjurkan pasien untuk memberi tahu apakah masih mendengar suara getaran atau tidak. Normalnya suara getaran masih dapat didengar karena konduksi udara lebih baik daripada konduksi tulang.

Pemeriksaan Weber:

Pemeriksaan Weber merupakan pemeriksaan pendengaran menggunakan garpu tala untuk membandingkan hantaran tulang telinga kiri dengan telinga kanan.

Vibrasikan garpu tala, letakkan garpu tala di tengah-tengah puncak kepala pasien. Tanya pasien tentang telinga yang mendengar suara getaran lebih keras. Normalnya kedua telinga dapat mendengar secara seimbang sehingga getaran dirasakan ditengah-tengah kepala.

Pemeriksaan Schwabach

Pemeriksaan Schwabach merupakan pemeriksaan pendengaran menggunakan garpu tala untuk membandingkan hantaran tulang orang diperiksa dengan pemeriksa yang pendengarannya normal. Syarat utama dilakukannya pemeriksaan ini adalah pemeriksa harus dipastikan terlebih dahulu memiliki pendengaran yang normal.

Dalam persiapan pasien, instruksikan pada pasien untuk memberikan isyarat ketika dia tidak merasakan getaran dari garpu tala. Vibrasikan Garpu tala, letakkan tangkai garpu tala pada Processus Mastoideus O. P. sampai pasien tidak merasakan getaran lagi. Setelah pasien tidak merasakan getaran, segera pindahkan garpu tala ke area Processus Mastoideus O. P. pemeriksa yang memiliki pendengaran normal. Bila pemeriksa masih dapat mendengar/ merasakan getaran, maka pemeriksaan Schwabach memendek. Bila pemeriksa tidak mendengar maka pemeriksaan diulang dengan cara sebaliknya. Ketika dilakukan pemeriksaan sebaliknya, bila pasien masih merasakan getaran, maka pemeriksaan Schwabach mengalami perpanjangan.

RINNE	WEBER	SCHWABACH	HASIL
POSITIF	TIDAK ADA LATERALISASI	SAMA DENGAN PEMERIKSA	NORMAL
NEGATIF	LATERALISASI KE TELINGA YANG SAKIT	MEMANJANG	TULI KONDUKTIF
POSITIF	LATERALISASI KE TELINGA YANG SEHAT	MEMENDEK	TULI SENSORI NEURAL
CATATAN: PADA TULI KONDUKTIF < 30dB, RINNE BISA MASIH POSTIF			

D. Pemeriksaan Hidung

Inspeksi

- Bentuk tulang hidung dan posisi septum nasi (adakah pembengkokan / tidak)
- Lubang hidung, kalau perlu gunakan spekulum hidung dan sumber cahaya yang kuat yang diarahkan dengan lampu kepala :
  - Ada sekret / tidak
  - Ada sumbatan / tidak

- Ada inflamasi / tidak
- Selaput lendir : kering / basah / lembab

E. Pemeriksaan Mulut

Inspeksi

- Bibir pasien : sianosis / tidak, kering / basah, ada luka / tidak, sumbing / tidak
- Gusi dan gigi. Anjurkan pasien untuk membuka mulut :
  - Normal / tidak (apa kelainannya)
  - Sisa – sisa makanan (ada / tidak)
  - Ada caries / tidak (jelaskan lebarnya, keadaanya, sejak kapan)
  - Ada karang gigi / tidak (jelaskan banyaknya, lokasinya)
  - Ada perdarahan / tidak
  - Ada abses / tidak (jelaskan penyebabnya, lokasinya)
- Lidah : normal / tidak, kebersihan (bercak putih / bersih / kotor), warna merata / tidak
- Rongga mulut. Kalau perlu tekan dengan menggunakan spatel lidah yang telah dibalut dengan kasa :
  - Bau nafas (berbau / tidak)
  - Ada peradangan / tidak, Ada luka / tidak
  - Perhatikan Uvula (simetris / tidak), Tonsil (radang / tidak, besar / tidak), Selaput lendir (kering / basah), Ada benda asing / tidak

F. Pemeriksaan Leher

Inspeksi dan palpasi

1. Bentuk leher (simetris / tidak). Periksa (ada / tidak) : lesi, peradangan, massa
2. Periksa kemampuan pergerakan leher secara antefleksi-dorsifleksi, rotasi kanan-kiri, lateral fleksi kanan-kiri
3. Ada pembesaran kelenjar tiroid / tidak. Letakkan tangan pemeriksa pada leher pasien, palpasi pada fossa suprasternal dengan jari telunjuk dan jari tengah, pasien diminta untuk menelan. Bila teraba kelenjar tiroid, tentukan menurut bentuk, ukuran, konsistensi, dan permukaannya.
4. Ada pembesaran kelenjar limfe / tidak (terutama pada leher, submandibula, dan sekitar telinga)
5. Ada pembesaran vena jugularis / tidak. Nilai normal *Jugular Venous Pressure* (JVP) adalah 2 – 5 cmHg
6. Kaji kemampuan menelan pasien dengan kepala sedikit mendongak
7. Perhatikan adakah perubahan suara dan cari penyebabnya

Gambar 1 : Pemeriksaan Jugular Venous Pressure (JVP)

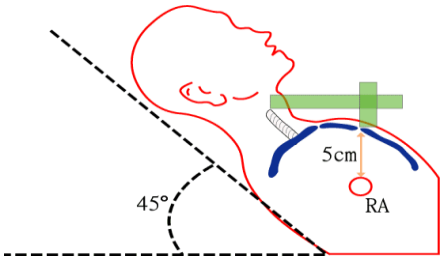

PEMERIKSAAN INTEGUMEN DAN KUKU

- Amati kebersihan kulit pasien

  Amati adanya kelainan pada kulit seperti : Eritema, papula, vesikula, pustule, ulkus, crusta, excoriasi, fissure, cicatrix, ptechie, hematoma, naevus pigmentosus, vititigo, tattoo, hemangioma, spider nevi, lichenifikasi, striae, anemi, sianosis, ikterus
- Amati adanya *Clubbing Fingers*
- Periksa kehangatan, kelembaban, dan tekstur kulit
- Amati turgor kulit dengan cara mencubit perut atau punggung tangan, kondisi normal jika bekas cubitan kembali kurang dari 3 detik
- Amati pengisian darah kapiler / *capillary Refill Time* (CRT) dengan cara menekan ujung jari. Kondisi normal Jika warnanya kulit kembali kurang dari 3 detik.

PEMERIKSAAN THORAKS

1. Jelaskan pada pasien maksud dan tujuan tindakan yang akan dilakukan
2. Dekatkan alat-alat yang dibutuhkan sesuai dengan pemeriksaan. Jangan lupa *universal precaution*!
3. Pastikan lingkungan sekitar pasien aman dan pasien merasa nyaman
4. Atur posisi pasien (pasien diatur tergantung pada tahap pemeriksaan dan kondisinya). Pasien dapat diatur pada posisi duduk atau terlentang, dan pemeriksa berdiri di sebelah kanan pasien
5. Catat hasil pemeriksaan dengan jelas dan tepat

A. PARU

Inspeksi

- Posisi pasien duduk
- Perhatikan secara keseluruhan :
  - Bentuk thorax : normal / ada kelainan
  - Ukuran dinding dada, kesimetrisan
  - Keadaan kulit, ada luka atau tidak
  - Klavikula, fossa supra dan infraklavikula, lokasi costa dan intercosta pada kedua sisi
  - Ada bendungan vena atau tidak
  - Pemeriksaan dari belakang perhatikan bentuk atau jalannya vertebra, bentuk scapula

Funnel Chest



Barrel Chest

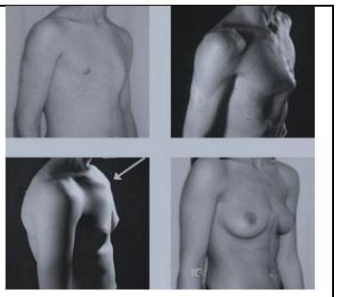

Pigeon chest

- Amati pernafasan pasien
  - Frekuensi pernafasan, dan gangguan frekuensi pernafasan :
    - Takipnea : frekuensi pernafasan yang jumlahnya meningkat di atas frekuensi pernafasan normal
    - Bradipnea : frekuensi pernafasan yang jumlahnya menurun di bawah frekuensi pernafasan normal
  - Ada tidaknya penggunaan otot bantu pernafasan (tanda sesak nafas) : Retraksi intercosta, Retraksi suprasternal, pernafasan cuping hidung(pada bayi)
  - Adanya nyeri dada

- Adanya batuk atau tidak. Suara batuk produktif atau kering. Sputum mengandung darah / tidak
- Amati adanya gangguan irama pernafasan :
    - Pernafasan Cheyne-Stokes : siklus pernafasan yang amplitudonya mula-mula dangkal, makin naik kemudian semakin menurun dan berhenti. Lalu pernafasan dimulai lagi dengan siklus yang baru
    - Pernafasan Biot : Pernafasan yang amplitudonya rata dan disertai apnea
    - Pernafasan Kussmaul : Pernafasan yang jumlah dan kedalamannya meningkat dan sering melebihi 20x/menit.

Palpasi

- Posisi pasien terlentang

- Untuk memeriksa gerakan diafragma dan sensasi rasa nyeri dada
    1. Letakan kedua telapak tangan pemeriksa dengan merenggangkan jari-jari pada dinding dada depan bagian bawah pasien. Kedua ujung ibu jari pemeriksa bertemu di ujung costa depan bagian bawah
    2. Pasien diminta bernapas dalam dan kuat
    3. Gerakan diafragma normal bila costa depan bagian bawah terangkat pada waktu inspirasi
    4. Tentukan daerah asal nyeri (jika ada). Dengan menggunakan ujung ibu jari tangan kanan tekanlah dengan perlahan costa atau ICS dari luar menuju tempat asal nyeri
    5. Rasa nyeri akan bertambah akibat tekanan ibu jari. Nyeri dapat disebabkan fraktur tulang iga, fibrosis otot antar iga, pleuritis local dan iritasi akar syaraf

- Palpasi posisi costa
    1. Lakukan palpasi dengan memakai jari telunjuk dan jari tengah tangan kanan
    2. Palpasi mulai dari fossa suprasternalis ke bawah sepanjang sternum
    3. Carilah bagian yang paling menonjol (angulus lodovisi) kira- kira 5 cm dibawah fossa suprasternalis yaitu sudut pertemuan antara manubrium sterni dan korpus sterni dimana ujung costa kedua melekat.
    4. Dari angulus lodovisi, tentukan pula letak costa pertama kearah superior dan untuk costa ketiga dan seterusnya kearah inferior.

- Palpasi Vertebra
  1. Posisi pasien duduk dengan kedua tangan dipaha atau dipinggang sambil menundukkan kepala dan pemeriksa dibelakang pasien
  2. Pemeriksa melakukan palpasi dengan jari tangan kedua dan ketiga sepanjang tulang belakang bagian atas (leher bawah)
  3. Rasakanlah bagian yang paling menonjol pada leher bagian bawah (prosesus spinosus servikalis ketujuh)
  4. Dari prosesus servikalis spinosus ketujuh (C7), kearah superior yaitu prosesus spinosus servikalis keenam dan seterusnya. Bila kearah inferior yaitu prosesus spinosus thorakalis pertama, kedua dan seterusnya.

- Palpasi getaran suara paru (Traktil / Vokal Fremitus)
  1. Posisi pasien duduk dan pemeriksa dibelakang pasien
  2. Letakkan kedua telapak tangan pemeriksa pada punggung pasien
  3. Untuk menilai getaran suara (VOKAL FREMITUS), Minta pasien mengucapkan kata-kata seperti “1-2-3” atau “tujuh puluh tujuh” berulang- ulang
  4. Perhatikan intensitas getaran suara sambil telapak tangan digeser ke bawah, bandingkan getarannya dan bandingkan kanan dan kiri. Jika lebih bergetar : terjadi pemadatan dinding dada, jika getaran kurang : pneumothorax.
  5. Normal getaran kedua sisi sama, kecuali apeks kanan karena letaknya dekat dengan bronkus

Perkusi

- Perkusi paru-paru
  1. Posisi pasien terlentang. Lakukan perkusi paru-paru anterior. Perkusi mulai dari supraklavikula ke bawah pada setiap spasium intercosta sampai batas atas abdomen. Bandingkan sisi kanan dan kiri
  2. Posisi pasien duduk. Mintalah pasien untuk mengangkat kedua lengan untuk melakukan perkusi aksila dari atas kebawah di kanan dan kiri
  3. Lakukan perkusi paru-paru posterior. Perkusi mulai dari supraskapula ke bawah sampai batas atas abdomen. Bandingkan sisi kanan dan kiri
  4. Batas paru

     Atas : Supraskapularis (seluas 3-4 jari di pundak)

     Bawah : Setinggi vertebra torakal X di garis skapula

     Kiri : ICS VII – VIII

     Kanan : ICS IV – V

- Suara perkusi
  1. Paru-paru normal: resonan (“dug dug dug”)
  2. Tumor paru: pekak/dullness (“bleg bleg bleg”) ➐ bagian padat lebih banyak dari bagian udara
  3. Pneumothoraks: hiperresonan (“deng deng deng”) ➐ udara lebih banyak dari padat
  4. Daerah yang berongga: timpani (“dang dang dang”)
  5. Jaringan padat (jantung, hati): pekak/datar

Gambar 3 : Teknik Perkusi

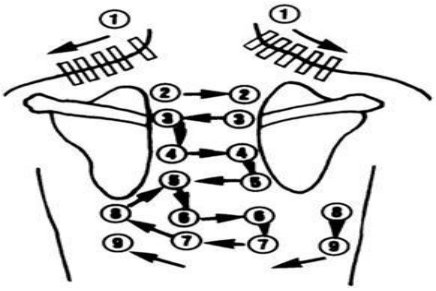

Auskultasi

- Posisi pasien duduk. Pemeriksa menghadap ke pasien
- Auskultasi paru-paru
  - Minta pasien bernafas secara normal dan mulai auskultasi dengan pertama kali meletakkan diafragma stetoskop pada trakea, dengar bunyi nafas secara teliti**,** serta bandingkan sisi kanan dan kiri
  - Dengarkan suara nafas :
    1. **Bronchial / tubular** : pada trachea/leher
    2. **Bronco Vesikuler** : pada daerah percabangan bronkus trachea (sekitar sternum)
    3. **Vesikuler** : pada semua lapang paru
  - Dengarkan ada tidaknya suara tambahan nafas :
    1. **Rales** : bunyi merintik halus, tidak hilang setelah klien disuruh batuk
    2. **Ronchi** : nada rendah, sangat kasar, akibat dari terkumpulnya mucus pada trachea/bronkus besar. Terdengar pada fase inspirasi dan ekspirasi. Suara menghilang setelah klien batuk
    3. **Wheezing** : bunyi ngiiikkkk…..ngiiikkkk. terjadi karena eksudat lengket tertiup aliran udara atau penyempitan bronkus. Terdengar pada fase inspirasi dan ekspirasi
    4. **Pleural friction rub** : bunyi yang terdengar “kering” seperti suara gosokan amplas pada kayu

Gambar 4 : Lokasi Suara Nafas

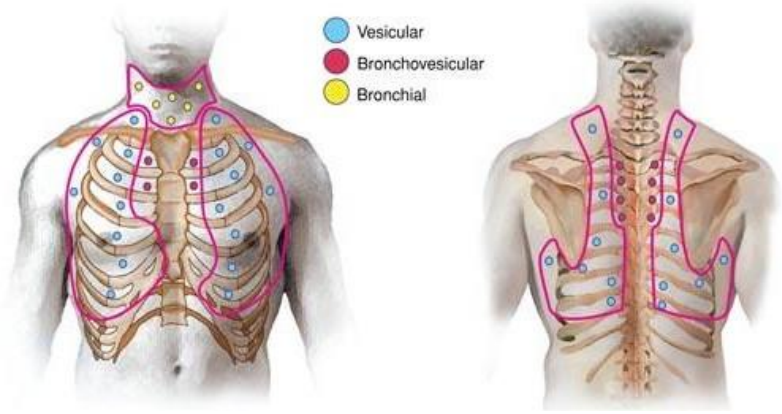

B. PRECORDIUM

Inspeksi dan Palpasi

1. Posisi telentang dengan kepala diangkat 30-40 derajat
2. Letakkan tangan pada ruang intercostae II (area aorta dan pulmonal), lalu amati ada tidaknya pulsasi. Normalnya tidak ada
3. Geser tangan ke ruang intercostae V parasternal sinister (area ventrikel kanan/tricuspid). Amati adanya pulsasi, normalnya tidak ada
4. Dari area tricuspid, geser tangan ke area midclavicula sinister (*area apical/point of maximal impulse)*
5. Tentukan letak ictus cordis di ICS V garis midklavikula kiri. Untuk mempertajam getaran gunakan jari ke-2 dan ke-3 tangan kanan
6. Ictus cordis disebabkan karena denyutan dinding thorax karena pukulan pada ventrikel kiri, normalnya berada ICS V midclavicula sinister sebesar 1 cm.

Gambar 5 : Lokasi PMI (*point of maximal impulse*)

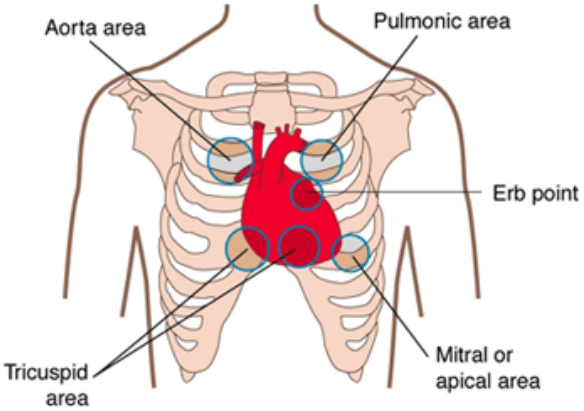

Perkusi

- Untuk memeriksa batas jantung
  - ICS II (area aorta pada sebelah kanan dan pulmonal pada sebelah kiri)
  - ICS V Mid Sternalis kiri (area katup trikuspid atau ventrikel kanan)
  - ICS V Mid Clavikula kiri (area katup mitral)
  - Untuk mengetahui batas, ukuran dan bentuk jantung secara kasar. Batas-batas jantung normal adalah :

    Batas atas : ICS II Mid sternalis Batas bawah : ICS V

    Batas Kiri : ICS V Midclavikula Kiri Batas Kanan: ICS IV MidSternalis Kanan

Auskultasi

1. Dengarkan BJ I pada :
   - ICS V garis midsternalis kiri (area katup trikuspid)
   - ICS V garis midklavicula kiri (area katup mitral): terdengar LUB lebih keras akibat penutupan katub mitral dan trikuspid
2. Dengarkan BJ II pada :
   - ICS II garis sternalis kanan (area katup aorta)
   - ICS II garis sternalis kiri (area katup pulmonal): terdengar DUB akibat penutupan katup aorta dan pulmonal.
3. Dengarkan adanya suara tambahan (BJ III) pada fase sistolik-diastolik, BJ IIIterdengar setelah BJ II dengan jarak cukup jauh tapi tidak melebihi separuh dari fase diastolic
4. BJ III normal pada anak dan dewasa muda
5. BJ III pada decompensasi kiri disebut **Gallop Rhythm**, yaitu suara yang timbul akibat getaran derasnya pengisian diastolic dari atrium kiri ke ventrikel kiri yang sudah membesar
6. Dengarkan adanya **Murmur** (bising jantung), yaitu suara tambahan pada fase sistolik, diastolic, maupun keduanya yang disebabkan karena adanya fibrasi/getaran dalam jantung atau pembuluh darah besar yang disebabkan karena arus turbulensi darah. Derajat murmur :
   - I : hampir tidak terdengar
   - II : Lemah
   - III : Agak keras
   - IV : Keras
   - V : sangat keras
   - VI : masih terdengar jelas ketika stetoskop diangkat sedikit

C. DAERAH KETIAK DAN PAYUDARA

Inspeksi

- Ukuran payudara, bentuk, kesimetrisan, dan adakah pembengkakan. Normalnya melingkar dan simetris dengan ukuran kecil, sedang atau besar.
- Kulit payudara, warna, lesi, vaskularisasi,oedema.
- Areola : Adakah perubahan warna, pada wanita hamil lebih gelap.
- Putting : Adakah cairan yang keluar, ulkus, pembengkakan
- Adakah pembesaran pada kelenjar limfe axillar dan clavikula

Palpasi

- Adakah nyeri, adakah nyeri tekan, dan kekenyalan
- Adakah benjolan massa atau tidak

PEMERIKSAAN ABDOMEN

1. Jelaskan pada pasien maksud dan tujuan tindakan yang akan dilakukan
2. Dekatkan alat-alat yang dibutuhkan sesuai dengan pemeriksaan. Jangan lupa *universal precaution*!
3. Pastikan lingkungan sekitar pasien aman dan pasien merasa nyaman
4. Posisi pasien terlentang, pemeriksa berada di sebelah kanan pasien
5. Lakukan setiap tahapan dari sisi/lokasi yang tidak nyeri dahulu (sesuai keluhan / data subjek pasien)
6. Catat hasil pemeriksaan dengan jelas dan tepat

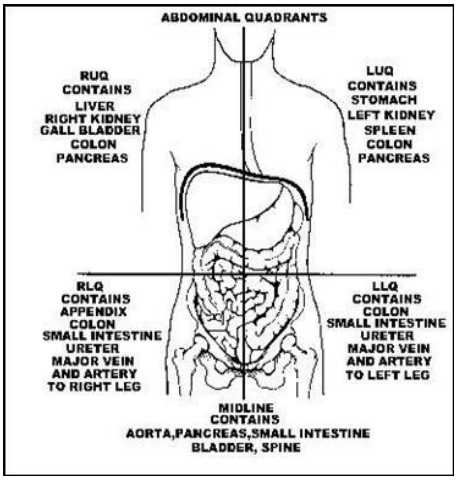

Gambar 6. Empat Kuadran Abdomen

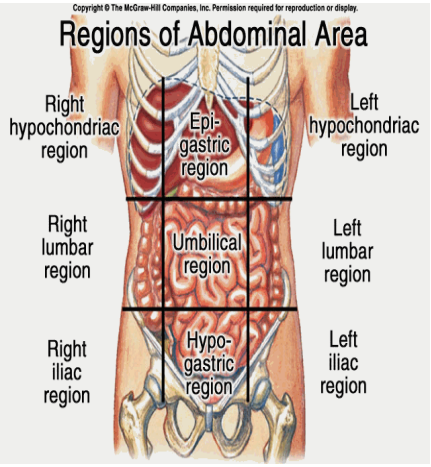

Gambar 7. Sembilan Kuadran Abdomen

Inspeksi

- Permukaan perut
  - Perhatikan kulit perut : apakah tegang, licin, tipis (bila ada pembesaran organ dalam perut) atau kasar, keriput (bila mengalami distensi). Apakah terdapat luka jahit atau luka bakar.
  - Perhatikan warna kulit perut : apakah kuning / tidak (pada pasien ikterus), apakah tampak pelebaran pembuluh darah vena / tidak
  - Perhatikan adanya striae (tanda peregangan pada ibu hamil)

- Bentuk perut
  - Perhatikan : kesimetrisan (baik pada orang yang gemuk/kurus). Pembesaran perut secara simetris disebabkan penimbunan cairan di rongga peritonium, penimbunan udara di dalam usus dan orang terlampau gemuk. Pembesaran perut asimetris ditemukan pada kehamilan, tumor di dalam rongga perut, tumor ovarium atau kandung kencing. Pembesaran setempat : dijumpai pada pembesaran hepar, limpa, ginjal, kandung empedu, dan tumor pada organ-organ tersebut
- Gerakan dinding perut

- Minta pasien untuk nafas dalam dan perhatikan gerakan perut saat inspirasi dan ekspirasi. Normal perut mengempis pada ekspirasi dan mengembang pada inspirasi. Pada kelumpuhan diafragma terdapat gerakan dinding perut yang berlawanan
- Amati adanya gerakan peristaltik. Pada orang yang sangat kurus kadang peristaltik normal terlihat

Auskultasi

- Sumber suara abdomen : suara dari struktur vaskuler, dan peristaltik usus
- Dengarkan di setiap kuadran dengan stetoskop selama 1 menit dan perhatikan : intensitas, frekuensi, dan nada. Normal frekuensi peristaltik 5-35 x/menit
- Dengarkan suara vaskuler dari : aorta (di epigastrium), arteri hepatika (di hipokondrium kanan), arteri lienalis : di hipokondrium kiri

Perkusi

- Dengan perkusi abdomen dapat ditentukan : pembesaran organ, adanya udara bebas, cairan bebas di dalam rongga perut
- Perhatikan bunyi dan resistensinya. Lakukan pada tiap kuadran untuk memperkirakan distribusi suara timpani dan redup
  - Biasanya suara timpani yang dominan karena adanya gas pada saluran pencernaan
  - Cairan dan feses memberikan suara redup
  - Perkusi di daerah epigastrium dan hipokondrium kiri menimbulkan timpani

- **Perkusi Hepar**
  - Lakukan perkusi pada garis midklavikula kanan, mulai dari bawah umbilikus (di daerah suara timpani) ke atas, sampai terdengar suara pekak yang merupakan batas bawah hepar
  - Lakukan perkusi dari daerah paru ke bawah untuk menentukan batas atas hepar yaitu dari perpindahan suara resonan sampai pekak

- **Perkusi Limpa**
  - Pekak limpa seringkali ditemukan diantara ICS 9 dan ICS 11 di garis aksila anterior kiri

Palpasi

- Tahap awal palpasi dengan menggunakan satu tangan. Letakkan tangan kanan di atas perut, telapak tangan dan jari-jari menekan dinding perut dengan tekanan ringan. Dengan perlahan, rasakan di tiap kuadran
- Rasakan : adanya ketegangan otot atau tidak, nyeri tekan atau tidak
- Tahap berikutnya lakukan palpasi dalam untuk memeriksa massa di abdomen
- Rasakan konsistensinya : apakah padat keras (seperti tulang), padat kenyal (seperti meraba hidung), lunak (seperti pangkal pertemuan jempol dan telunjuk), atau kista (ditekan mudah berpindah seperti balon berisi air, berisi cairan
- Jika dirasakan adanya massa, maka ukuran massa ditentukan dengan meteran / jangka sorong panjang, lebar, tebal (kalau tidak ada peralatan, bisa dengan ukuran jari penderita)

- **Palpasi Hepar**
  - Letakkan tangan kiri pemeriksa di belakang pasien, menyangga costa ke 11 dan costa ke 12 sebelah kanan pasien dengan posisi sejajar. Anjurkan pasien menekuk kakinya. Pasien dalam keadaan rileks
  - Tempatkan tangan kanan pemeriksa pada abdomen pasien sebelah kanan bawah, dengan ujung jari ditempatkan di batas bawah daerah redup hepar. Dengan posisi jari tangan mengarah ke atas.
  - Anjurkan pasien menarik nafas. Pada akhir inspirasi, lakukan perabaan pada hepar dengan cara : tangan naik mengikuti irama nafas dan gembungan perut kemudian tekan secara lembut dan dalam. Normal hepar tidak teraba

- **Palpasi Limpa**
  - Palpasi lien dimulai dari hipogastrium ke hipokondrium kiri
  - Dengan teknik palpasi bimanual : letakkan telapak tangan kanan pemeriksa di daerah hipokondrium kiri pasien, dengan jari-jari mengarah ke samping atas. Tangan kiri pemeriksa diletakkan dipinggang kiri pasien. Dengan tangan kanan pemeriksa menekan sambil menggerakkan tangan itu sedikit demi sedikit ke bawah tulang-tulang iga. Pasien diminta menarik nafas dalam, dan penekanan dilakukan pada puncak inspirasi. Tangan kiri pemeriksa merupakan landasan bagi tekanan yang dilakukan oleh tangan kanan
  - Dengan palpasi bimanual ini kita memeriksa tepi, konsistensi dan permukaan lien yang membesar. Normal limpa tidak teraba. Hati-hati terjadi rupture lien.

- **Palpasi Ginjal**
  - Dengan teknik bimanual : tangan kiri mengangkat ginjal ke anterior pada area lumbal posterior, tangan kanan diletakan pada bawah arcus costae, kemudian lakukan palpasi dan deskripsikan adakah nyeri tekan, bentuk dan ukuran. Normal ginjal tidak teraba

- **Palpasi pada titik Mc.Burney**

  Gambar 8. Titik Mc.Burney

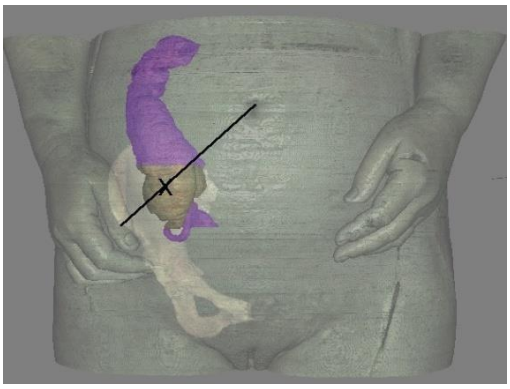

- **Palpasi dan Perkusi untuk Melihat Cairan Acites** :
  1. Atur posisi telentang
  2. Letakkan pinggir lateral tangan pada abdomen (linea alba)
  3. Tangan pemeriksa diletakkan pada samping dinding abdomen
  4. Satu tangan mengetuk dinding abdomen, tangan yang lain merasakan getaran. Bila ada getaran, berarti ada cairan bebas pada rongga abdomen
  5. Kemudian lakukan perkusi, perkusi dimulai dari bagian tengah abdomen menuju dinding lateral abdomen. Perubahan suara dari tympani ke dullness (pekak) merupakan batas cairan pada abdomen
  6. Ubah posisi pasien ke posisi miring (cairan akan pindah ke bawah). Lakukan perkusi pada kedua bagian lateral abdomen. Bila terdapat cairan akan didapatkan : daerah sisi lateral abdomen yang semula pekak akan berubah menjadi tympani, sedangkan bagian lateral lainnya berubah menjadi pekak. Keadaan ini disebut *shifting dullness*.

PEMERIKSAAN MUSKULOSKELETAL

1. Jelaskan pada pasien maksud dan tujuan tindakan yang akan dilakukan
2. Dekatkan alat-alat yang dibutuhkan sesuai dengan pemeriksaan. Jangan lupa *universal precaution*!
3. Pastikan lingkungan sekitar pasien aman dan pasien merasa nyaman
4. Atur posisi pasien (pasien diatur tergantung pada tahap pemeriksaan dan kondisinya). Pasien dapat diatur pada posisi duduk atau terlentang, dan pemeriksa berdiri di sebelah kanan pasien
5. Lakukan setiap tahapan dari sisi / lokasi yang tidak nyeri dahulu (sesuai keluhan / data subjek pasien)
6. Catat hasil pemeriksaan dengan jelas dan tepat

Inspeksi

- Perhatikan :
  - Penampilan umum, gaya jalan, ketegapan, cara bergerak, simetris tubuh dan extremitas (bandingkan sisi yang satu dengan yang lain ❼ ekstemitas atas / bawah, kanan/ kiri). Adanya perasaan tidak nyaman, pincang, atau nyeri saat berjalan
  - Kelumpuhan badan dan atau anggota gerak. Adanya fraktur atau tidak
  - Warna kulit pada ekstremitas (kemerahan / kebiruan / hiperpigmentasi)
  - Periksa adanya benjolan / pembengkakan pada ekstremitas. Adanya atrofi / hipertrofi otot, struktur tulang dan otot. Amati otot kemungkinan adanya kontraksi abnormal dan tremor

Palpasi

- Palpasi pada setiap ekstremitas dan rasakan :
  1. Kekuatan / kualitas nadi perifer
  2. Adanya nyeri tekan atau tidak
  3. Adanya krepitasi atau tidak
  4. Konsistensi otot (lembek / keras)

Kaji ROM (*Range of Motion*)

- Minta pasien menarik atau mendorong tangan pemeriksa dan bandingkan kekuatan otot ekstremitas kanan dan kiri. Kekuatan otot juga dapat diuji dengan cara meminta pasien menggerakkan anggota tubuh secara bervariasi (misal menggerakkan kepala atau lengan). Normal pasien dapat menggerakkan anggota tubuh ke arah horizontal terhadap gravitasi
- Amati kekuatan suatu bagian tubuh dengan cara memberi tahanan secara resisten. Secara normal kekuatan otot dinilai dalam 5 tingkatan gradasi

  Tabel 1 . Penilaian Kekuatan Otot

Skala	Normal Kekuatan (%)	Ciri
0	0	Paralisis total
1	10	Tidak ada gerakan, teraba/terlihat adanya kontraksi otot
2	25	Gerakan otot penuh menentang gravitasi, dengan sokongan
3	50	Gerakan normal menentang gravitasi
4	75	Gerakan normal menentang gravitasi dengan sedikit tahanan
5	100	Gerakan normal penuh menentang gravitasi dengan tahanan penuh

PEMERIKSAAN NEUROLOGIS

1. Jelaskan pada pasien maksud dan tujuan tindakan yang akan dilakukan
2. Dekatkan alat-alat yang dibutuhkan sesuai dengan pemeriksaan. Jangan lupa *universal precaution*!
3. Pastikan lingkungan sekitar pasien aman dan pasien merasa nyaman
4. Atur posisi pasien (pasien diatur tergantung pada tahap pemeriksaan dan kondisinya). Pasien dapat diatur pada posisi duduk atau terlentang, dan pemeriksa berdiri di sebelah kanan pasien
5. Lakukan setiap tahapan dari sisi/lokasi yang tidak nyeri dahulu (sesuai keluhan / data subjek pasien)
6. Catat hasil pemeriksaan dengan jelas dan tepat

A. PEMERIKSAAN TINGKAT KESADARAN

1. Secara Kualitatif

1. **ComposMentis** (conscious), yaitu kesadaran normal, sadar sepenuhnya, dapat menjawab semua pertanyaan tentang keadaan sekelilingnya.
2. **Apatis**, yaitu keadaan kesadaran yang segan untuk berhubungan dengan sekitarnya, sikapnya acuh tak acuh.
3. **Delirium**, yaitu gelisah, disorientasi (orang, tempat, waktu), memberontak, berteriak-teriak, berhalusinasi, kadang berhayal.
4. **Somnolen** (Obtundasi, Letargi), yaitu kesadaran menurun, respon psikomotor yang lambat, mudah tertidur, namun kesadaran dapat pulih bila dirangsang (mudah dibangunkan) tetapi jatuh tertidur lagi, mampu memberi jawaban verbal.
5. **Stupor** (soporo koma), yaitu keadaan seperti tertidur lelap, tetapi ada respon terhadap nyeri.
6. **Coma** (comatose), yaitu tidak bisa dibangunkan, tidak ada respon terhadap rangsangan apapun (tidak ada respon kornea maupun reflek muntah, mungkin juga tidak ada respon pupil terhadap cahaya).

2. Secara Kuantitatif

- Penilaian dengan GCS (Glasgow Coma Scale)

  Menilai Respon Membuka Mata (E)

  - (4) : spontan
  - (3) : dengan rangsang suara (suruh pasien membuka mata).
  - (2) : dengan rangsang nyeri (misalnya menekan kuku jari)
  - (1) : tidak ada respon

  Menilai Respon Verbal (V)

  - (5) : orientasi baik
  - (4) : bingung, berbicara mengacau (sering bertanya berulang-ulang), disorientasi(orang, tempat, dan waktu)
  - (3) : kata-kata saja (berbicara tidak jelas, tapi kata-kata masih jelas, namun tidak dalam satu kalimat)
  - (2) : suara tanpa arti (mengerang)
  - (1) : tidak ada respon

  Menilai Respon Motorik (M)

  - (6) : mengikuti perintah
  - (5) : melokalisir nyeri (menjangkau & menjauhkan stimulus saat diberi rangsang nyeri)
  - (4) : withdraws (menghindar / menarik extremitas atau tubuh menjauhi stimulus saat diberi rangsang nyeri)
  - (3) : flexi abnormal (tangan satu atau keduanya posisi kaku diatas dada & kaki extensi saat diberi rangsang nyeri)
  - (2) : extensi abnormal (tangan satu atau keduanya extensi di sisi tubuh, dengan jari mengepal & kaki extensi saat diberi rangsang nyeri)
  - (1) : tidak ada respon

B. PEMERIKSAAN NERVUS CRANIALIS

Tabel 2. Pemeriksaan Nervus Kranialis

NERVUS	CARA PEMERIKSAAN
I Olfaktorius	Minta pasien untuk mengidentifikasi aroma non iritatif seperti kopi dengan mata tertutup
II Opticus	Minta klien membaca bagan Snellen
III Oculomotorius	Kaji delapan pergerakan mata dan reaksi serta akomodasi pupil terhadap cahaya
IV Troclearis	Kaji delapan pergerakan mata
V Trigeminus	a. Sentuhkan kapas secara perlahan pada kornea untuk menguji reflex kornea b. Minta klien menutup mata, kemudian sentuhkan kapas, jarum, dan klip kertas secara bergantian pada kulit wajah klien c. Kaji kemampuan klien mengatupkan gigi
VI Abdusens	Kaji arah tatapan klien
VII Facialis	a. Minta klien untuk tersenyum, mengembungkan pipi, menaikkan dan menurunkan alis mata, kemudian perhatikan kesimetrisannya b. Minta klien untuk mengidentifikasi rasa manis dan asin di bagian depan dan pinggir lidah
VIII Vestibulococlearis	Kaji kemampuan klien untuk mendengarkan kata yang diucapkan pemeriksa
IX Glossopharingeus	a. Minta klien untuk mengidentifikasi rasa asam, asin, dan manis pada bagian posterior lidah b. Gunakan spatel lidah untuk memeriksa reflek gags c. Minta klien untuk menggerakkan lidahnya
X Vagus	a. Minta klien untuk mengucapkan kata “ah” dan observasi pergerakan palate, dan faring b. Gunakan spatel lidah untuk memeriksa reflex gags c. Kaji adanya suara parau ketika klien berbicara
XI Accesorius	Minta klien untuk mengangkat bahu dan memallingkan wajah ke sisi yang ditahan oleh tangan anda secara pasif
XII Hipoglossus	Minta klien untuk menjulurkan lidah sejajar garis tengah tubuh, kemudian menggerakkannya ke kanan dank e kiri

C. PEMERIKSAAN REFLEK FISIOLOGIS

1. Reflek Biseps

   Posisi: dilakukan dengan pasien duduk, dengan membiarkan lengan untuk beristirahat di pangkuan pasien, atau membentuk sudut sedikit lebih dari 90 derajat di siku.

   Identifikasi tendon: minta pasien memflexikan di siku sementara pemeriksa mengamati dan meraba fossa antecubital. Tendon akan terlihat dan terasa seperti tali tebal.

   Cara: ketukan pada jari pemeriksa yang ditempatkan pada tendon muskulus biseps, posisi lengan setengah diketuk pada sendi siku

   Respon: fleksi lengan pada sendi siku

2. Reflek Triseps

   Posisi : dilakukan dengan pasien duduk. Dengan perlahan tarik lengan keluar dari tubuh pasien, sehingga membentuk sudut kanan di bahu atau lengan bawah menjuntai ke bawah langsung di siku

   Cara : ketukan pada tendon otot triseps, posisi lengan fleksi pada sendi siku dan sedikit pronasi

   Respon : ekstensi lengan bawah pada sendi siku

3. Reflek Brachioradialis

   Posisi : dapat dilakukan dengan duduk. Lengan bawah rileks di pangkuan pasien.

   Cara : ketukan pada tendon otot brakioradialis (sisi ibu jari pada lengan bawah) sekitar 10 cm proksimal pergelangan tangan. Posisi lengan fleksi pada sendi siku dan sedikit pronasi.

   Respons : flexi pada lengan bawah dan supinasi pada siku dan tangan

4. Reflek Patella

   Posisi : dapat dilakukan dengan duduk atau berbaring terlentang

   Cara : ketukan pada tendon patella

   Respon : plantar fleksi kaki

5. Reflek Glabela

   Cara : Ketukkan hammer pada glabela atau sekitar daerah supraorbitalis

   Respon : Kontraksi singkat kedua otot orbikularis okuli

6. Reflek Rahang Bawah (*Jaw Reflex*)

   Cara : Klien disuruh membuka mulutnya sedikit dan telunjuk pemeriksa ditempatkan melintang di dagu. Setelah itu telunjuk diketok dengan hammer

   Respon : kontraksi otot masseter sehingga mulut merapat / menutup

7. Reflek Achiles

   Posisi: pasien duduk, kaki menggantung di tepi meja

   Identifikasi tendon: tungkai difleksikan pada pinggul dan lutut

   Cara : ketukan hammer pada tendon achilles

   Respon : plantar fleksi kaki

D. PEMERIKSAAN REFLEK PATOLOGIS

1. Reflek Babinski:
   - Pesien diposisikan berbaring supinasi dengan kedua kaki diluruskan.
   - Tangan kiri pemeriksa memegang pergelangan kaki pasien agar kaki tetap pada tempatnya.
   - Lakukan penggoresan telapak kaki bagian lateral dari posterior ke anterior
   - Respon : posisitf apabila terdapat gerakan dorsofleksi ibu jari kaki dan pengembangan jari kaki lainnya
2. Tanda Kernig
   - Posisikan pasien untuk tidur terlentang
   - Fleksikan sendi panggul tegak lurus (90°)dengan tubuh, tungkai atas dan bawah pada posisi tegak lurus pula.
   - Setelah itu tungkai bawah diekstensikan pada persendian lutut sampai membentuk sudut lebih dari 135° terhadap paha.
   - Bila teradapat tahanan dan rasa nyeri sebelum atau kurang dari sudut 135°, karena nyeri atau spasme otot hamstring / nyeri sepanjang
   - N.Ischiadicus, sehingga panggul ikut fleksi dan juga bila terjadi fleksi involuter pada lutut kontralateral maka dikatakan Kernig sign positif.
3. Reflek Brudzinski
   - Pasien berbaring dalam sikap terlentang, tangan kanan ditempatkan dibawah kepala pasien yang sedang berbaring , tangan pemeriksa yang satu lagi ditempatkan didada pasien untuk mencegah diangkatnya badan kemudian kepala pasien difleksikan sehingga dagu menyentuh dada.
   - Brudzinski positif bila gerakan fleksi kepala disusul dengan gerakan fleksi di sendi lutut dan panggul kedua tungkai secara reflektorik.

4. Reflek Chaddok
    - Penggoresan kulit dorsum pedis bagian lateral sekitar maleolus lateralis dari posterior ke anterior
    - Amati ada tidaknya gerakan dorsofleksi ibu jari, disertai mekarnya (*funning*) jari-jari kaki lainnya.
5. Reflek Schaeffer
    - Menekan tendon achilles.
    - Amati ada tidaknya gerakan dorso fleksi ibu jari kaki, disertai mekarnya (*funning*) jari-jari kaki lainnya
6. Reflek Oppenheim
    - Pengurutan dengan cepat krista anterior tibia dari proksiml ke distal
    - Amati ada tidaknya gerakan dorso fleksi ibu jari kaki, disertai mekarnya (*funning*) jari-jari kaki lainnya
7. Reflek Gordon
    - Menekan pada musculus gastrocnemius (otot betis)
    - Amati ada tidaknya gerakan dorsofleksi ibu jari kaki, disertai mekarnya (*funning*) jari-jari kaki lainnya.
8. Reflek Gonda
    - Menekan (memfleksikan) jari kaki ke-4, lalu melepaskannya dengan cepat.
    - Amati ada tidaknya gerakan dorso fleksi ibu jari kaki, disertai mekarnya (*funning*) jari-jari kaki lainnya.
9. Reflek Bing

    Berikan rangsang tusuk pada kulit yang menutupi metatarsal ke lima. Dikatakan positif bila terdapat gerakan dorsofleksi ibu jari kaki yang dapat disertai dengan gerak mekarnya jari-jari lain (*Funning*)

PEMERIKSAAN GENETALIA DAN ANUS

1. Jelaskan pada pasien maksud dan tujuan tindakan yang akan dilakukan. Pemeriksa perlu menyadari bahwa tindakan ini dapat menimbulkan rasa tidak nyaman atau malu bagi pasien maupun pemeriksa sendiri. Oleh karena itu, pengkajian dilakukan sesuai kebutuhan dengan tetap menjaga kesopanan dan harga diri pasien dan pemeriksa
2. Dekatkan alat-alat yang dibutuhkan sesuai dengan pemeriksaan. Jangan lupa *universal precaution*!
3. Keterlibatan perawat dalam melakukan pengkajian tingkat mahir (pengkajian alat kelamin bagian dalam) bergantung pada kebijaksanaan/peraturan di tempat perawat bekerja
4. Pastikan lingkungan sekitar pasien aman dan pasien merasa nyaman
5. Posisi pasien litotomi, pemeriksa berada di sebelah bawah pasien (pada pasien wanita). Posisi pasien dapat terlentang dan berdiri (pada pasien pria). Pastikan untuk menutupi (dengan selimut) bagian yang tidak di amati
6. Untuk pemeriksaan anus, posisi pasien (pria/wanita) adalah posisi sims
7. Beri kesempatan kepada pasien untuk mengosongkan kandung kemih sebelum pengkajian dimulai. Bila diperlukan urine untuk spesimen laboratorium, siapkan tabung/wadah untuk menampung
8. Catat hasil pemeriksaan dengan jelas dan tepat

PRIA

1. Inspeksi rambut pubis: perhatikan penyebaran, pola pertumbuhan, dan kebersihannya
2. Inspeksi kulit dan ukuran penis: adakah lesi, pembengkakan atau benjolan, dan adanya kelainan lain yang tampak pada batang penis
3. Inspeksi kepala penis untuk melihat meatus uretra: apakah ada cairan yang keluar, adakah lesi/oedema/inflamasi atau tidak, lubang uretra normalnya terletak di tengah kepala penis
4. Pada yang belum di sirkumsisi, tarik prepusium untuk melihat kepala penis dan meatus uretra (secara normal prepusium seharusnya dapat ditarik dengan mudah). Bila pasien merasa malu, penis dapat dibuka oleh pasien sendiri. Pada kepala penis akan tampak sedikit smegma (kerak) putih kekuningan seperti keju. Bila pasien telah disirkumsisi, kepala penis terlihat kemerahan dan dalam keadaan kering tanpa smegma
5. Inspeksi skrotum dan perhatikan: ukuran, bentuk, kesimetrisan, warna (normal hiperpigmentasi), adanya lesi/edema atau tidak
6. Palpasi permukaan kulit skrotum: adakah benjolan atau tidak. Normalnya teraba longgar dan kasar. Skrotum kontraksi pada suhu dingin dan relaks pada suhu hangat

7. Palpasi skrotum dan testis dengan menggunakan jempol dan tiga jari pertama. Palpasi tiap testis dan perhatikan ukuran, konsistensi, bentuk, dan kelicinannya. Testis normalnya teraba lunak,

elastis, licin, tidak ada benjolan atau massa, berukuran sekitar 2-4 cm, dan testis kiri lebih rendah dibanding testis kanan

8. Lakukan palpasi penis untuk mengetahui: adanya nyeri tekan atau tidak, adanya benjolan pada batang penis, dan kemungkinan adanya cairan kental yang keluar
9. Inspeksi anus: adakah hemoroid/kutil/herpes/benjolan atau tidak, perhatikan kebersihan
10. Palpasi anus dan rektum dengan jari (menggunakan sarung tangan dan beri pelumas), perhatikan: adakah nyeri tekan atau tidak, adakah cairan/darah yang keluar, raba dinding rektum (adakah benjolan/ polip atau tidak), raba kelenjar prostat (apakah mengalami hiperplasia atau tidak)

WANITA

1. Inspeksi rambut pubis: penyebaran, pola pertumbuhan, dan kebersihannya
2. Inspeksi labia mayora dan bagian dalam (klitoris, labia minora, orifisium uretra, orifisium vaginal) dengan cara buka lebar ke arah lateral labia mayora dengan jari-jari dari satu tangan, perhatikan: labia simetris atau tidak, warna mukus membran normal merah muda, adakah iritasi/inflamasi atau tidak, keluaran sekret (warna putih/kuning, berbau/tidak), dan amati adanya polip/benjolan atau tidak
3. Inspeksi perineum: normal kulit perineal lebih gelap, halus, dan bersih
4. Inspeksi anus: adakah hemoroid/kutil/herpes/benjolan atau tidak, perhatikan kebersihan
5. Palpasi anus dan rektum dengan jari (menggunakan sarung tangan dan beri pelumas), perhatikan: adakah nyeri tekan atau tidak, adakah cairan/darah yang keluar, raba dinding rektum (adakah benjolan/ polip atau tidak), raba kelenjar prostat (apakah mengalami hiperplasia atau tidak)

Cara pengkajian tingkat mahir :

1. Lumasi jari telunjuk pemeriksa dengan air steril, masukkan ke dalam vagina, dan identifikasi kelunakan serta permukaan serviks. Tindakan ini bermanfaat untuk mempergunakan dan memilih spekulum yang tepat. Keluarkan jari bila sudah selesai
2. Siapkan spekulum dengan ukuran dan bentuk yang sesuai dan lumasi dengan air hangat terutama bila akan mengambil spesimen
3. Letakkan dua jari pada pintu vagina dan tekankan ke bawah ke arah perineal
4. Yakinkan bahwa tidak ada rambut pubis pada pintu vagina dan masukkan spekulum dengan sudut 45^0 dan hati-hati dengan menggunakan tangan yang satunya sehingga tidak menjepit rambut pubis atau labia
5. Bila spekulum sudah berada di vagina, keluarkan dua jari pemeriksa, dan putar spekulum ke arah posisi horizontal dan pertahankan penekanan pada sisi bawah/posterior
6. Buka bilah spekulum, letakkan pada serviks, dan kunci bilah sehingga tetap membuka

7. Bila serviks sudah terlihat, atur lampu untuk memperjelas penglihatan dan amati ukuran, laserasi, nodular, erosi, massa, dan warna serviks. Normalnya merah muda berkilau, halus, diameter sekitar 3 cm, bentuk serviks melingkar atau oval pada nulipara, sedangkan pada multipara membentuk celah
8. Bila diperlukan spesimen sitologi, ambil dengan cara usapan menggunakan aplikator dari kapas
9. Bila sudah selesai, kendurkan sekrup spekulum, tutup spekulum, dan tarik keluar secara perlahan-lahan
10. Lakukan palpasi secara bimanual bila diperlukan dengan cara memakai sarung tangan steril, melumasi jari telunjuk dan jari tengah, kemudian memasukkan jari tersebut ke lubang vagina dengan penekanan ke arah posterior, dan meraba dinding vagina untuk mengetahui adanya nyeri tekan dan nodular
11. Palpasi serviks dengan dua jari pemeriksa dan perhatikan posisi, ukuran, konsistensi, regularitas, mobilitas, dan nyeri tekan. Normalnya serviks dapat digerakkan tanpa terasa nyeri
12. Palpasi uterus dengan cara jari-jari tangan yang ada dalam vagina menghadap ke atas. Tangan yang ada di abdomen tekankan ke bawah ke arah kuadran kanan bawah. Palpasi ovarium kanan untuk mengetahui ukuran, mobilitas, bentuk, konsistensi, da nyeri tekan (normalnya tidak teraba). Ulangi untuk ovarium sebelahnya.

DAFTAR PUSTAKA

Bahrudin, Mochamad. 2011. *Pemeriksaan Klinis di Bidang Penyakit Syaraf*. Malang : UMM Press

Bates, Barbara. 1997. *Buku Saku Pemeriksaan Fisik & Riwayat Kesehatan*. Edisi 2. Jakarta : EGC

Kusyati, Eni dkk. 2014. *Ketrampilan & Prosedur Laboratorium Keperawatan Dasar*. Edisi 2. Jakarta : EGC

Priharjo, Robert. 2006. *Pengkajian Fisik Keperawatan*. Jakarta : EGC

Ruhyanudin, Faqih. Pemeriksaan Neurologis. Diakses tanggal 3 Oktober 2013. http://www.academia.edu/11048910/Pemeriksaan_Neurologis

Faida Annisa, S.Kep.Ns., MNS
Perempuan kelahiran Jakarta, 8 Juli 1986 ini merupakan dosen aktif di Akademi Keperawatan Kerta Cendekia Sidoarjo. Penulis menempuh pendidikan tingginya di Program Studi Ilmu Keperawatan (PSIK) Fakultas Keperawatan Universitas Airlangga (2007-2009); Profesi Ners Fakultas Keperawatan Universitas Airlangga (2009-2010); Master of Nursing Science Burapha University Thailand (2013-2015).

Meli Diana, S.Kep.Ns., M.Kes
Perempuan kelahiran Kediri, 24 September 1984 ini merupakan dosen aktif di Akademi Keperawatan Kerta Cendekia Sidoarjo. Penulis menempuh pendidikan tingginya di Program Studi Ilmu Keperawatan (PSIK) Fakultas Kedokteran Universitas Brawijaya (2002-2006); Profesi Ners Fakultas Kedokteran Universitas Brawijaya (2006-2007); Kedokteran Keluarga Universitas Sebelas Maret Surakarta (2009-2011).

Kusuma Wijaya Ridi Putra, S.Kep.Ns., MNS
Laki-laki kelahiran Sidoarjo, 31 Oktober 1986 ini merupakan dosen aktif di Akademi Keperawatan Kerta Cendekia Sidoarjo. Penulis menempuh pendidikan tingginya di Program Studi Ilmu Keperawatan (PSIK) Fakultas Keperawatan Universitas Airlangga (2005-2010); Profesi Ners Fakultas Keperawatan Universitas Airlangga (2010-2011); Master of Nursing Science Burapha University Thailand (2013-2015).

PEMERIKSAAN FISIK HEAD TO TOE

Buku Pemeriksaan Fisik *Head to Toe* dibuat dengan dasar memberikan panduan kepada mahasiswa kesehatan, khususnya keperawatan, dalam melakukan pemeriksaan fisik dengan metode Inspeksi, Palpasi, Perkusi, dan Auskultasi mulai dari ujung rambut sampai ujung kaki.

ISBN 978-623-90450-8-1
9 786239 045081

Akademi Keperawatan
Kerta Cendekia Sidoarjo